

Artigo Original de Pesquisa
Original Research Article

Avaliação histológica de película alternativa para técnicas regenerativas: estudo experimental em mandíbula de ratos

Histological evaluation of alternative film for regenerative techniques: experimental study in rat mandibles

Ranulfo Duarte de AZEVEDO NETO*
Saulo Kfourri LOPES*
Ulysses de ALMEIDA**
João César ZIELAK***
Tatiana Miranda DELIBERADOR****
Allan Fernando GIOVANINI*****
Eduardo PIZZATTO*****

Endereço para correspondência:
Address for correspondence:

João César Zielak
Rua Prof. Pedro Viriato Parigot de Souza, 5.300 – Campo Comprido
CEP 81280-330 – Curitiba – PR
E-mail: jzielak@up.edu.br

* Graduandos do curso de Odontologia da Universidade Positivo.

** Aluno do Mestrado Profissional em Odontologia Clínica da Universidade Positivo.

*** Professor de graduação e pós-graduação do curso de Odontologia da Universidade Positivo. Doutor em Processos Biotecnológicos.

**** Professora de graduação e pós-graduação do curso de Odontologia da Universidade Positivo. Doutora em Periodontia.

***** Professor de graduação e pós-graduação do curso de Odontologia da Universidade Positivo. Doutor em Patologia Bucal.

***** Professor de graduação e pós-graduação do curso de Odontologia da Universidade Positivo. Doutor em Saúde Coletiva.

Recebido em 12/12/08. Aceito em 1.º/3/09.

Received on December 12, 2008. Accepted on March 1, 2009.

Palavras-chave:

enxerto bucal
experimental;
politetrafluoretileno;
técnica regenerativa.

Resumo

Introdução: Atualmente o Teflon possui várias aplicações biológicas e é utilizado tanto em medicina como em odontologia. Na odontologia, é empregado principalmente como barreira, nas técnicas de regeneração tecidual guiada (RTG) e regeneração óssea guiada (ROG), apresentando diferentes níveis de sucesso. **Objetivo:** O objetivo do presente estudo foi avaliar histologicamente o uso de uma película de Teflon sobre

defeitos ósseos intraorais criados cirurgicamente em ratos. **Material e métodos:** Foram usados 16 ratos machos (Wistar) adultos, os quais foram divididos em 2 grupos: grupo T (teste) e grupo C (controle). Dois tempos experimentais foram analisados, com 1 e 3 semanas. Os defeitos ósseos foram cirurgicamente criados na mandíbula, unilateralmente, por ação de broca esférica multilaminada (Carbide) de 3 mm de diâmetro anteriormente à região mentoniana dos animais. No grupo T, o defeito ósseo foi recoberto com uma película de Teflon (politetrafluoretileno expandido, PTFE-e). No grupo C, o defeito foi preenchido somente com coágulo sanguíneo. Esperou-se o tempo necessário e realizou-se a eutanásia dos animais. **Resultados:** Em virtude da alta maleabilidade, a película de Teflon acabou por preencher os defeitos experimentais, o que gerou uma reação tecidual local caracterizada pela presença de infiltrado inflamatório crônico e agudo, tanto no grupo T de 1 semana como no grupo T de 3 semanas. No grupo T de 3 semanas observou-se o desenvolvimento de tecido ósseo com mineralização inicial da matriz apenas a partir das bordas do defeito. O desenvolvimento ósseo a partir das bordas também aconteceu no grupo C, com ausência de processos inflamatórios intensos; no entanto a manutenção do volume tecidual foi baixa. **Conclusão:** No modelo experimental apresentado, concluiu-se que o preenchimento do defeito ósseo pela película de Teflon foi prejudicial ao reparo ósseo local. Para uso dessa película em técnicas regenerativas é necessário melhorar as propriedades físicas, diminuindo sua maleabilidade.

Keywords:

experimental oral grafting;
polytetrafluoroethylene;
regenerative technique.

Abstract

Introduction: Today, Teflon is used for many biological applications in medicine and dentistry. In dentistry, it is used especially as a barrier, in the guided tissue regeneration (GTR) and guided bone regeneration (GBR) techniques, presenting different levels of success. **Objective:** The objective of the present study was to evaluate through histological analysis the use of a Teflon film placed over intra-oral bone defects surgically created in rats. **Material and methods:** 16 adult male rats (WISTAR) were divided in two groups: group T (test) and C (control). Two experimental monitoring periods were analyzed: one and three weeks. Bone defects were surgically created in the right mandible, with the use of a carbide bur (3 mm diameter), anterior to the mentonian region. In T group, bone defect was covered with a film of Teflon (expanded polytetrafluoroethylene, e-PTFE). In C group, defect was filled only with blood clot. After monitoring periods went through, animals were euthanized. **Results:** Due to the high malleability Teflon film filled the experimental defects, which caused a local tissue response characterized by the presence of a chronicle and acute inflammatory infiltrate, either at 1 or 3 weeks T groups. In 3-week T group, it was possible to observe the development of bone tissue with initial matrix mineralization only from the edges of the defect. Bone development from the edges also happened in C group, with absence of intense inflammatory processes. However, maintenance of tissue volume was poor. **Conclusion:** In the presented experimental model it was possible to conclude that filling bone defect with Teflon film was prejudicial to local bone repair. To use Teflon film for regenerative techniques it is necessary to improve physical properties, diminishing its malleability.

Introdução

Um defeito ósseo periodontal que não pode ser reparado/regenerado pelo próprio organismo necessita de manobras clínicas capazes de devolver a ele a anatomia e as funções perdidas. Várias técnicas regenerativas têm esse objetivo; elas correspondem a formas de tratamento que visam reproduzir ou reconstituir a parte perdida ou injuriada dos tecidos periodontais pela doença periodontal, de tal maneira que a função dessas estruturas seja restabelecida [12, 19]. Entre as técnicas regenerativas está a regeneração tecidual guiada (RTG), que apresenta vantagens, uma vez que, além de excluir as células indesejáveis para que ocorra a regeneração, tem a função de estabilizar a ferida periodontal, de modo a evitar o rompimento e favorecer a maturação do coágulo sanguíneo, impedindo assim a contaminação bacteriana e a migração do epitélio, além de manter o espaço regenerativo [23].

Desde que os primeiros estudos em animais [10, 17] demonstraram o princípio biológico e estabeleceram a base para a aplicação clínica da técnica da RTG, diferentes materiais de membrana e barreira têm sido usados, os quais apresentam variados níveis de sucesso clínico. A primeira geração de estudos, na década de 1980, foi efetuada com membrana não-absorvível de politetrafluoretileno expandido (PTFE-e). Já na década de 90 uma segunda geração de membranas, as absorvíveis, tem sido proposta, e estudos clínicos foram realizados para testar sua efetividade [15, 18].

Na odontologia, a principal utilização da técnica de RTG compreende as lesões periodontais, entre elas as de comprometimento de furca, as infraósseas e os procedimentos cirúrgicos combinados à cirurgia parodontal. Com base no princípio da técnica de RTG surgiu a regeneração óssea guiada (ROG), que é indicada principalmente para fechamento de defeito ósseo alveolar, alargamento ou aumento do rebordo alveolar, deiscência e fenestrações ósseas alveolares associadas a implantes bucais, instalação de implantes imediatos após a extração de um dente, entre outros [13, 16].

A vantagem das membranas absorvíveis é que o seu uso elimina uma segunda cirurgia – necessária para sua remoção –, assim como um trauma para os novos tecidos formados. Alguns exemplos dessas membranas são as colágenas, de dura-máter, de copolímeros de glicose e lactose, de ácido polilático e poliuretano [13].

Em implantodontia, em que um segundo momento cirúrgico é necessário, a remoção de uma membrana não-absorvível pode ser viável, sem maiores prejuízos ao leito receptor. Além disso, a membrana não-absorvível pode garantir de forma mais eficaz a manutenção do espaço regenerativo e de volume tecidual, já que não é degradada pelo organismo. Apesar das diferenças entre as membranas absorvíveis e não-absorvíveis, alguns estudos não demonstram diferenças significativas entre elas [5, 8].

Os experimentos *in vivo* permitem conhecer a resposta dos tecidos locais às técnicas regenerativas [25]. Alguns estudos fazem uso de modelos animais para verificação da técnica de ROG e encontram resultados satisfatórios ou não [3, 14, 22]. Bartee e Carr (1995) [2] avaliaram defeitos transósseos criados cirurgicamente nos ângulos mandibulares de 12 ratos tratados com membranas não-absorvíveis de Teflon (PTFE) e observaram melhores resultados na utilização da membrana após 10 semanas de cicatrização quando se comparou ao grupo controle. Defeitos ósseos bilaterais realizados na calvária de ratos foram tratados com 3 diferentes tipos de membrana: politetrafluoretileno expandido (PTFEe), politetrafluoretileno denso (PTFEed) e membrana absorvível de ácido polilático. A análise histológica demonstrou que a membrana de PTFE denso estava associada a maior neoformação óssea na segunda semana, e a membrana de ácido polilático na quarta semana. Os autores concluíram que a membrana PTFEd permitiu a regeneração óssea, sendo fácil a sua remoção no pós-cirúrgico, além de ter apresentado baixo custo [7].

O objetivo do presente estudo foi avaliar histologicamente o uso de uma película de Teflon em defeitos ósseos experimentais intrabucais em ratos.

Material e métodos

Modelo experimental

O protocolo experimental foi aprovado pelo Comitê de Ética da Universidade Positivo (adendo em 18/2006). Para este trabalho foram utilizados 16 ratos machos (Wistar) adultos, com peso entre 400 e 600 g e com idade de 5 a 6 meses. Os animais foram aleatoriamente divididos em dois grupos: teste (T) e controle (C). Dois tempos experimentais foram avaliados com 1 e 3 semanas (tabela I).

Tabela I - Grupos experimentais: grupo controle de 1 semana (1C); grupo controle de 3 semanas (3C); grupo teste de 1 semana (1T); grupo teste de 3 semanas (3T)

Grupo	Material sobre defeito	Tempo de monitoramento (semanas)
1C	Coágulo	1
3C	Coágulo	3
1T	Membrana de Teflon (PTFE)	1
3T	Membrana de Teflon (PTFE)	3

Procedimento cirúrgico

Os animais foram sedados com halotano e anestesiados com a associação de quetamina (40 mg/kg) e xilazina (5 mg/kg), por via intraperitoneal. Cada animal foi posicionado em mesa cirúrgica adaptada. Para a criação dos defeitos ósseos mandibulares intraorais foi feita uma incisão linear de aproximadamente 0,8 a 1,0 mm unilateralmente, em uma região vestibular anterior ao forame mentoniano, com o cuidado de não romper o colarinho cervical. O defeito ósseo (figura 1) foi criado por ação de broca esférica multilaminada (Carbide) de 3 mm de diâmetro, adaptada em aparelho portátil de baixa rotação. O procedimento foi realizado com irrigação abundante de solução fisiológica, para evitar o aquecimento e a consequente necrose dos tecidos vivos. A irrigação e a limpeza do local foram executadas com gaze estéril, de modo a permitir uma boa visualização da superfície radicular do incisivo inferior (limite interno do defeito ósseo) [24].

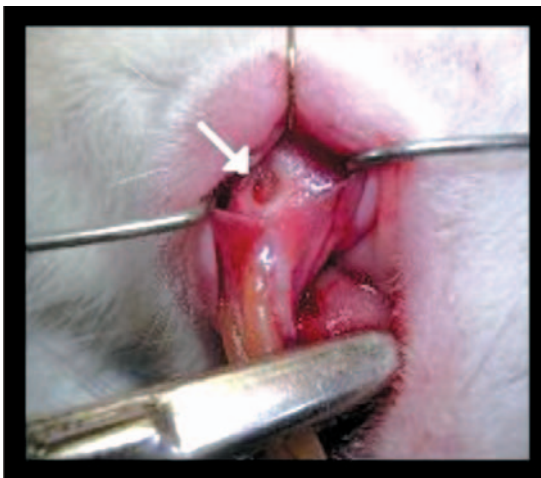


Figura 1 - Defeito ósseo cirurgicamente criado (seta)

No grupo T o defeito ósseo cirurgicamente criado foi recoberto com uma película de Teflon (fita vedante Tigre, Rio Claro, Brasil), previamente esterilizada em autoclave. Após, realizou-se a sutura do retalho. No grupo C, o defeito foi preenchido somente com coágulo sanguíneo, seguido da sutura

do retalho. Esta foi efetuada com fio de seda 4.0 e dois pontos descontínuos.

Para controle da dor pós-operatória os animais receberam a administração de paracetamol diluído em água, até 24 horas depois do procedimento cirúrgico. Os animais foram mantidos em caixas plásticas individuais, com alimentação e água *ad libitum* até a eutanásia, a qual foi realizada 1 e 3 semanas depois da cirurgia, tanto no grupo controle como no grupo teste.

Processamento histológico

A área do defeito cirúrgico e os tecidos circunjacentes (hemimandíbulas) foram removidos em bloco. As peças obtidas foram fixadas em solução de formol neutro a 10% por 48 horas, lavadas e descalcificadas em solução de ácido fórmico a 36%. Após descalcificação, cada peça foi cortada em duas, no sentido longitudinal, na região central do defeito cirúrgico. Continuando o processamento, as peças foram lavadas, desidratadas, clarificadas e incluídas em parafina, de maneira que, na realização dos cortes, estes foram iniciados a partir do centro do defeito. Efetuaram-se cortes seriados, com 6 μ m de espessura, corados com hematoxilina e eosina (HE) e tricrômico de Masson para análise histológica, com auxílio de microscópio de luz binocular.

Resultados

Avaliação clínica

Tanto no grupo T como no grupo C, a avaliação clínica durante o pós-operatório ocorreu de forma satisfatória, e não se observou nenhum aspecto fora dos padrões de normalidade. No grupo T não se verificou, em nenhum dos animais, a presença de abscessos ou reações de exsudato purulento com edema exacerbado. Quanto ao aspecto da região, não houve coloração nem aparência de processo inflamatório fora dos padrões de normalidade em um pós-trauma, viabilizando assim, aparentemente, uma recuperação clínica normal dos animais envolvidos na pesquisa. A ferida cirúrgica apresentou uma grande manutenção de volume tecidual. Não houve exposição da película ao meio bucal, o que diminuiu os riscos de infecção.

Mesmo sem fixação, a película manteve-se estável na região do defeito ósseo.

Avaliação histológica

No que se refere à avaliação microscópica das lâminas confeccionadas, verificou-se no grupo T um preenchimento de quase todo o defeito pela membrana. No entanto não houve impedimentos à formação de coágulo. O preenchimento apresentou-se sob a forma de múltiplas dobras da película, observadas nos cortes histológicos (figura 2).

O grupo T de 1 semana pós-operatória (1T) apresentou processo inflamatório generalizado, tanto agudo como crônico, proporcionando uma indução à migração de células gigantes ao longo de toda a região com as características inflamatórias (figura 3). Não foram encontrados nichos de crescimento ósseo relacionado com a película empregada. Também se observou que a película foi capaz de separar meios distintos (figura 2), impedindo a passagem de células através dela, característica desejável de barreira tecidual.

No grupo T de 3 semanas pós-operatórias (3T) ainda foram encontradas uma grande quantidade de

infiltrado inflamatório e a presença de encapsulamento com uma resposta orgânica local ao material implantado. Nesse processo de encapsulamento notou-se a formação de matriz mineralizada apenas a partir das bordas do defeito (figura 4).

No grupo C verificou-se uma resposta normal de reparação tecidual, em que não se encontraram processos inflamatórios em nenhum dos tempos pós-operatórios (figuras 5 e 6). No grupo C de 3 semanas (3C) foi constatada reparação óssea fisiológica, também próximo às bordas periféricas do defeito (figura 6).

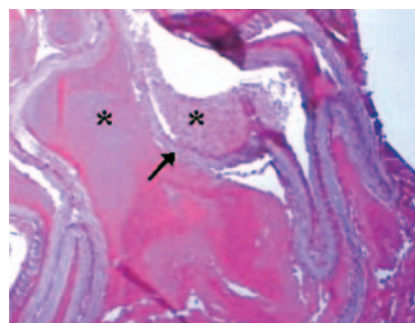


Figura 2 - Amostra do grupo teste em 3 semanas - película de Teflon preenchendo o defeito (seta) e separando meios (*)

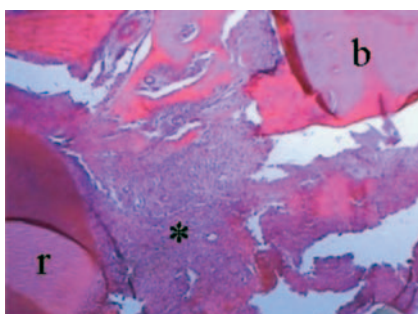


Figura 3 - Amostra do grupo teste em 1 semana - presença de infiltrado inflamatório crônico e agudo em região de defeito (*); raiz dental (r); borda óssea do defeito (b)

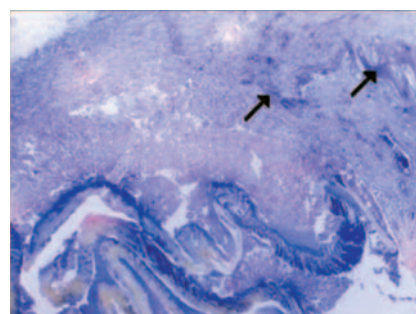


Figura 4 - Amostra do grupo teste em 3 semanas - mineralização da região periférica (setas)

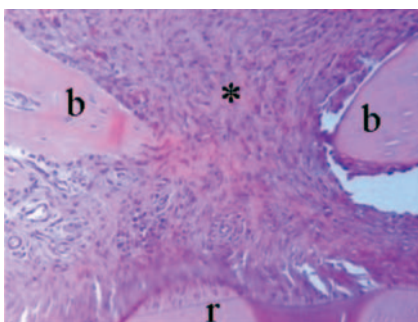


Figura 5 - Amostra do grupo controle em 1 semana - região de borda com matriz osteoide (*); bordas ósseas (b); raiz dental (r)

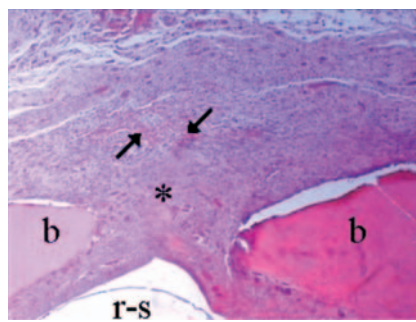


Figura 6 - Amostra do grupo controle em 3 semanas - região de borda com matriz osteoide (*); bordas ósseas (b); raiz dental (r); ossificação intramembranosa (setas)

Discussão

Na presente pesquisa foi utilizada uma película de Teflon (PTFEe) considerada alternativa, com apresentação comercial diferente daquela proposta para uso em odontologia. A ideia de trabalhar com a película de Teflon surgiu da necessidade de testar um material de baixo custo para uso em técnicas regenerativas.

Estudos em animais permitem observar a resposta dos tecidos locais a diferentes tipos de membrana [19]. Neste trabalho, defeitos ósseos foram cirurgicamente criados intraoralmente em mandíbulas de ratos e em condições que simulassem uma situação clínica, ou seja, trata-se de defeito ósseo produzido em região sujeita a mastigação e deglutição, além de haver tecidos periodontais, de acordo com modelo experimental anteriormente relatado [24]. Assim, esse tipo de experimentação passa a ter uma ligação maior com a aplicação profissional prática, passo importante da validação de materiais potencialmente eficazes clinicamente.

Porém o modelo experimental usado neste estudo não produziu defeitos de tamanho crítico [4]. Desse modo, no grupo controle (C) foram observadas produção e organização tecidual autógena no sentido de reparar o local do defeito com novo osso (figuras 5 e 6).

Por outro lado, no grupo teste (T) não foram notados nichos de crescimento ósseo relacionados com a película empregada. Além disso, ocorreu processo inflamatório agudo e crônico generalizado tanto em uma semana (1T) quanto em três semanas (3T) (figura 3). É provável que o leito receptor tenha reconhecido a película como corpo estranho, o que justifica os aspectos histológicos encontrados. Em virtude da maleabilidade e da delicadeza estrutural da película de Teflon utilizada na pesquisa, averiguou-se o preenchimento de praticamente todo o defeito pela membrana (figura 2).

Crump *et al.* (1996) [7] avaliaram em calvárias de ratos alguns tipos de membranas, incluindo as de Teflon. Já com 2 semanas na presença do politetrafluoretileno denso (PTFEd) demonstraram neoformação óssea.

No presente estudo, apesar da proximidade do tempo de monitoramento adotado para as análises, não foram encontrados resultados relacionados com crescimento ósseo efetivo no grupo T. Contudo foi observada a formação de uma matriz mineralizada, relacionada com a indução de encapsulamento inflamatório já descrito nos resultados do trabalho (figura 4). Em primatas, a presença do encapsulamento da membrana de Teflon também é relatada na literatura como resposta ao material implantado [1]. Por sua vez, Bartee e Carr (1995) [2]

obtiveram resultados favoráveis na utilização de membrana de Teflon em mandíbulas de ratos somente após 10 semanas de cicatrização, quando comparado ao grupo controle.

Ainda em relação ao tempo de monitoramento, Sonohara e Greggi (1994) [20] avaliaram a resposta biológica induzida pela colocação de barreiras sintéticas, incluindo o Teflon, em tecido conjuntivo subcutâneo de ratos. Os resultados, com 30 dias de pós-operatório, demonstraram a biocompatibilidade das membranas. Foi relatada também a presença de infiltrado inflamatório de leve a moderado. No presente estudo, o infiltrado inflamatório foi mais intenso, tanto em 1 quanto em 3 semanas.

Um dos problemas relativos ao uso da membrana sozinha é a dificuldade de manter o espaço regenerativo no defeito. A manutenção do espaço é um aspecto particularmente importante nos procedimentos de regeneração tecidual guiada [9] e foi avaliada por Caton *et al.* (1992) [6], em estudo no qual se averiguou pouca ou nenhuma regeneração periodontal, em virtude do colabamento da membrana sobre os defeitos infraósseos criados cirurgicamente.

A perda de volume tecidual às vezes leva ao comprometimento da estética facial, que por sua vez pode influenciar até mesmo a parte emocional do paciente [11, 21]. No caso de o material enxertado sob a membrana ser deslocado do sítio cirúrgico por perda de estabilidade, a técnica de regeneração tecidual guiada (RTG) pode ficar comprometida, permitindo a invasão da membrana e colaborando para um insucesso no tratamento. Foi o que aconteceu no grupo teste deste estudo: a película alternativa de Teflon preencheu praticamente todo o defeito criado cirurgicamente. Entretanto clinicamente a ferida cirúrgica do grupo T apresentou uma manutenção de volume bem superior à do grupo C, provavelmente pela presença do edema e do encapsulamento.

Além disso, a película de Teflon teve estabilidades química e física razoáveis, mesmo após sua esterilização: não houve nenhuma alteração visível após a autoclavagem e após a sua aplicação *in vivo* (observação feita após a descalcificação dos espécimes, no momento da secção mediana sobre o defeito). Constatou-se também que a película alternativa usada neste estudo apresentou capacidade de separação de meios (figura 2), ou seja, característica de barreira, importante para o desenvolvimento de regeneração.

De acordo com a literatura [16], as características necessárias para uma membrana promover a RTG são a biocompatibilidade, a inércia, a atoxicidade e estrutura e resistência

adequadas. Na presente pesquisa, os três primeiros requisitos mencionados foram observados clinicamente, pois os animais não demonstraram sinais clínicos de rejeição à membrana alternativa de Teflon nem presença de abscessos e/ou exsudatos purulentos. Já quanto à estrutura e à resistência, a membrana teve deficiências, por causa da sua alta maleabilidade e delicadeza (baixa resistência).

Assim, como perspectiva para outros estudos, é imprescindível a melhora das propriedades físicas da película alternativa utilizada, o que pode ser conseguido por aposição de camadas da película, formando uma membrana mais espessa, ou por reforço com outros polímeros. Além disso, os tempos de monitoramento podem ser aumentados (por exemplo, 6 e 8 semanas).

Conclusão

No modelo experimental apresentado, concluiu-se que o preenchimento do defeito ósseo pela película de Teflon foi prejudicial ao reparo ósseo local. Para uso dessa película em técnicas regenerativas é preciso melhorar as propriedades físicas dela, diminuindo sua maleabilidade.

Referências

1. Arias ME, Ocampo RAM. Estudio comparativo entre la biocompatibilidad histológica del Membraflex y el Gore-Tex como materiales para regeneración tisular guiada: estudio piloto. *Univ Odontol.* 1993 Jul;12(24):7-12.
2. Bartee BK, Carr JA. Evaluation of a high-density polytetrafluoroethylene (n-PTFE) membrane as a barrier material to facilitate guided bone regeneration in the rat mandible. *J Oral Implantol.* 1995;21:88-95.
3. Bohning BP, Davenport WD, Jeanson BG. The effect of guided tissue regeneration on the healing of osseous defects in rat calvaria. *J Endod.* 1999;25:81-4.
4. Bosch C, Melsen B, Vargervik K. Importance of the critical-size bone defect in testing bone-regenerating materials. *J Craniofac Surg.* 1998 Jul;9(4):310-6.
5. Caffesse RG, Mota LF, Quiñones CR, Morrisson EC. Clinical comparison of resorbable and non-resorbable barriers for guided periodontal tissue regeneration. *J Clin Periodontol.* 1997;24(10):747-52.
6. Caton J, Wagener C, Polson A, Nyman S, Frantz B, Bouwsma O et al. Guided tissue regeneration in interproximal defects in the monkey. *Int J Periodontics Restorative Dent.* 1992;12(4):266-77.
7. Crump TB, Rivera-Hidalgo F, Harrison JW, Williams FE, Guo IY. Influence of three membrane types on healing of bone defects. *Oral Surg Oral Med Oral Pathol Oral Radiol Endod.* 1996;82(4):365-74.
8. Eickholz P, Pretzl B, Holle R, Kim TS. Long-term results of guided tissue regeneration therapy with non-resorbable and bioabsorbable barriers. III. Class II furcations after 10 years. *J Periodontol.* 77(1):88-94, 2006.
9. Garrett S. Periodontal regeneration around natural teeth. *Ann. Periodontol.* 1996 Nov;1(1):621-66.
10. Gottlow J, Nyman S, Karring T, Lindhe J. New attachment formation as the result of controlled tissue regeneration. *J Clin Periodontol.* 1984;11(8):494-503.
11. Juri M. An attempt to recover aesthetic appearance and mastication to a patient having strong vomiting reflex. *Nihon Hotetsu Shika Gakkai Zasshi.* 2007 Jul;51(3):612-5.
12. Kao RT, Conte G, Nishimine D. Tissue engineering for periodontal regeneration. *J Calif Dent Assoc.* 2005;33:205-15.
13. Lindhe J. Tratado de periodontia clínica e implantodontia oral. 4ª ed. Rio de Janeiro: Guanabara Koogan; 2005.
14. Lundgren D, Nyman S, Mathisen T, Isaksson S, Klinge B. Guided bone regeneration of cranial defects, using biodegradable barriers: an experimental pilot study in the rabbit. *J Craniomaxillofac Surg.* 1992;20(6):257-60.
15. Murphy KG, Gunsolley JC. Guided tissue regeneration for the treatment of periodontal intrabony and furcation defects. A systematic review. *Ann Periodontol.* 2003;8:266-302.
16. Novaes Júnior AB, Novaes AB. Cirurgia periodontal com finalidade protética. São Paulo: Artes Médicas; 1999.
17. Nyman S, Gottlow J, Karring T, Lindhe J. The regenerative potential of the periodontal ligament: an experimental study in the monkey. *J Clin Periodontol.* 1982;9(3):257-65.

18. Sanz M, Giovannoli JL. Focus on furcation defects: guided tissue regeneration. *Periodontol.* 2000;22:169-89.
19. Sculean A, Nikolidakis D, Schwarz F. Regeneration of periodontal tissues: combinations of barrier membranes and grafting materials – biological foundation and preclinical evidence: a systematic review. *J Clin Periodontol.* 2008 Sep;35(8):106-16.
20. Sonohara MK, Gregghi SLA. Avaliação da resposta biológica a diferentes barreiras mecânicas utilizadas na técnica da regeneração tecidual guiada (RTG). *Rev Fac Odontol Bauru.* 1994 Out;2(4):96-102.
21. Stirling J, Latchford G, Morris DO, Kindelan J, Spencer RJ, Bekker HL. Elective orthognathic treatment decision making: a survey of patient reasons and experiences. *J Orthod.* 2007 Jun;34(2):113-27.
22. Von Arx T, Brogini N, Jensen SS, Bornstein MM, Schenk RK, Buser D. Membrane durability and tissue response of different bioresorbable barrier membranes: a histologic study in the rabbit calvarium. *Int J Oral Maxillofac Implants.* 2005;20(6):843-53.
23. Wikesjö UME, Lim WH, Thomson RC, Hardwick W. Periodontal repair in dogs: gingival tissue occlusion, a critical requirement for GTR? *J Clin Periodontol.* 2003;30(7):655-64.
24. Zielak JC, Mathias SA, Giovanini AF, Mathias AL. Oral bone grafting in a rat model and the use of scanning electron microscopy for tissue morphology evaluation. *Scand J Lab Anim Sci.* 2007;34:201-10.
25. Zielak JC, Lopes DK, Giovanini AF, Baratto Filho F, Mathias AL. Histological evaluation of experimental bone grafting in vivo of lyophilized deproteinated bovine bone. *Rev Sul-Bras Odontol.* 2007 May;4(1):22-8.

Como citar este artigo:

Azevedo Neto RD, Lopes SK, Almeida U, Zielak JC, Deliberador TM, Giovanini AF et al. Avaliação histológica de película alternativa para técnicas regenerativas: estudo experimental em mandíbula de ratos. *Rev Sul-Bras Odontol.* 2009 Sep;6(3):256-63.
